

# 老年人脊柱手术后深静脉血栓的诊断与预防

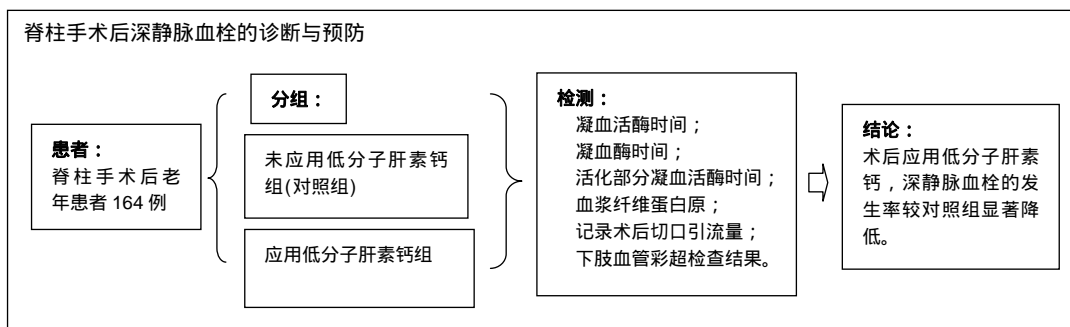
杨利勇<sup>1</sup>, 马海港<sup>2</sup>, 李振<sup>1</sup>, 早东阳<sup>1</sup>, 张继<sup>1</sup>(<sup>1</sup>云南省大理市第一人民医院骨科, 云南省大理市 671000; <sup>2</sup>内蒙古通辽市奈曼旗人民医院消化内镜室, 内蒙古自治区通辽市 028300)

引用本文: 杨利勇, 马海港, 李振, 早东阳, 张继. 老年人脊柱手术后深静脉血栓的诊断与预防[J]. 中国组织工程研究, 2017, 21(23): 3694-3699.

DOI:10.3969/j.issn.2095-4344.2017.23.015

ORCID: 0000-0001-5874-692X(杨利勇)

文章快速阅读:



杨利勇, 男, 1968 年生, 云南省下关镇人, 回族, 1993 年大理医学院(大理大学)毕业, 副主任医师, 主要从事骨科专业研究。

中图分类号: R318  
文献标识码: A  
文章编号: 2095-4344  
(2017)23-03694-06  
稿件接受: 2017-05-24

文题释义:

**深静脉血栓:** 是指血液非正常地在深静脉内凝结, 属于下肢静脉回流障碍性疾病。血栓形成大都发生于制动状态(尤其是骨科大手术)。致病因素有血流缓慢、静脉壁损伤和高凝状态三大因素。血栓形成后, 除少数能自行消融或局限于发生部位外, 大部分会扩散至整个肢体的深静脉主干, 若不能及时诊断和处理, 多数会演变为血栓形成后遗症, 长时间影响患者的生活质量; 还有一些患者可能并发肺栓塞, 造成极为严重的后果。

**纤维蛋白原:** 一种由肝脏合成的具有凝血功能的蛋白质。纤维蛋白是在凝血过程中, 凝血酶切除血纤蛋白原中的血纤肽 A 和 B 而生成的单体蛋白质。简单地说, 就是一种与凝血有关的蛋白质, 即凝血因子。

摘要

**背景:** 深静脉血栓是骨科术后常见并发症, 预防和治理下肢深静脉血栓至关重要, 但是老年人脊柱手术后深静脉血栓发生率和预防研究的较少。

**目的:** 探讨老年人脊柱手术后深静脉血栓的诊断及低分子肝素钙预防脊柱手术后深静脉血栓发生的疗效。

**方法:** 将行脊柱手术的患者根据术后是否应用低分子肝素钙分为 2 组, 未应用者为对照组, 应用低分子肝素钙组在脊柱术后 12 h 皮下注射低分子肝素钙 0.4 mL(4 100 IU), 次日起每天 1 次皮下注射至 7-14 d。治疗前及治疗结束后分别检测凝血活酶时间、凝血酶时间、活化部分凝血活酶时间、血浆纤维蛋白原; 记录术后切口引流量及术前术后下肢血管彩超检查结果。

**结果与结论:** 低分子肝素钙组治疗后血浆纤维蛋白原降低, 凝血酶时间、凝血活酶时间、活化部分凝血活酶时间轻度延长, 但均在正常范围内; 低分子肝素钙组深静脉血栓的发生为 0, 显著低于对照发生率 5% ( $P < 0.05$ ); 结果说明, 脊柱手术后应用低分子肝素钙明显的降低了深静脉血栓发生。

**关键词:**

骨科植入物; 脊柱植入物; 深静脉血栓; 脊柱手术; 低分子肝素钙

**主题词:**

脊柱; 静脉血栓形成; 抗凝药; 组织工程

## Diagnosis and prevention of deep vein thrombosis after spine surgery in the elderly

Yang Li-yong<sup>1</sup>, Ma Hai-gang<sup>2</sup>, Li Zhen<sup>1</sup>, Zao Dong-yang<sup>1</sup>, Zhang Ji<sup>1</sup> (<sup>1</sup>Department of Orthopedics, No. 1 People's Hospital of Dali City, Dali 671000, Yunnan Province, China; <sup>2</sup>Digestive Endoscopy Room, Naimanqi People's Hospital, Tongliao 028300, Inner Mongolia Autonomous Region, China)

**Abstract**

**BACKGROUND:** Deep vein thrombosis is a common complication following bone surgeries, so its prevention and treatment become critical. However, there are few studies on the incidence of deep vein thrombosis after spine surgery in the elderly.

**OBJECTIVE:** To explore the diagnosis of deep vein thrombosis after spine surgery in the elderly and its incidence after intervention with low-molecular-weight heparin.

**METHODS:** All patients undergoing spine surgery were randomly divided into experimental and control groups. Patients in the experimental group were subjected to the subcutaneous injection of 0.4 mL of low-molecular-weight heparin (4 100 IU) at 12 hours postoperatively, once daily for 7-14 days from the next day.

Yang Li-yong, Associate chief physician, Department of Orthopedics, No. 1 People's Hospital of Dali City, Dali 671000, Yunnan Province, China

Those received no intervention served as controls. The thromboplastin time, thrombin time, activated partial thromboplastin time, and level of plasma fibrinogen were detected before and after treatment. Color Doppler ultrasound results of the lower extremity vessel before and after treatment and postoperative drainage volume were recorded.

**RESULTS AND CONCLUSION:** (1) In the experimental group, the lower level of plasma fibrinogen and slightly prolonged thromboplastin time, thrombin time and activated partial thromboplastin time were observed, but all were within the normal range. (2) The incidence of deep vein thrombosis in the experimental group (0%) was significantly lower than that in the control group (5%,  $P < 0.05$ ). (3) To conclude, low-molecular-weight heparin therapy significantly reduced the incidence of deep vein thrombosis after spine surgery.

**Subject headings:** Spine; Venous Thrombosis; Anticoagulants; Tissue Engineering

**Cite this article:** Yang LY, Ma HG, Li Z, Zao DY, Zhang J. Diagnosis and prevention of deep vein thrombosis after spine surgery in the elderly. *Zhongguo Zuzhi Gongcheng Yanjiu*. 2017;21(23): 3694-3699.

## 0 引言 Introduction

深静脉血栓(deep venous thrombosis, DVT)是指静脉血管内有血凝块形成,是骨科术后常见并发症,在临床中可导致患者死亡。下肢血栓部分或全部脱落后,随血液进入血液循环系统,在肺动脉中积聚,可以引起肺栓塞(pulmonary embolism, PE)的发生,进一步导致血流动力学不稳定,引起右心功能不全、危及生命<sup>[1-4]</sup>。据统计,深静脉血栓所导致的死亡率是3.8%,肺栓塞所导致的死亡率为38.9%,有研究报道,严重创伤使肺栓塞发生率明显增高,导致肺栓塞发生率增加13倍<sup>[5-8]</sup>。

骨科术后预防和治疗下肢深静脉血栓至关重要,关于骨科术后深静脉血栓预防的报道和研究非常多,关于骨科术后下肢深静脉血栓的预防中国也出版了相应的指南<sup>[9]</sup>,指南主要是针对全髋关节和膝关节置换术后深静脉血栓的预防,老年人脊柱手术后深静脉血栓发生率和预防研究较少。云南省大理市第一人民医院骨科将行脊柱手术的患者分为2组,一组应用低分子肝素钙(商品名速碧林),另一组未应用低分子肝素钙,观察低分子肝素钙在预防老年人脊柱术后深静脉血栓发生的疗效。

## 1 对象和方法 Subjects and methods

### 1.1 设计 分组对照观察。

1.2 时间及地点 对2009年1月至2015年6月在云南省大理市第一人民医院行脊柱术后的患者进行回顾性分析。

### 1.3 对象

1.3.1 病例入选标准 脊柱退变性疾病及外伤致椎体骨折疾病; 年龄61-89岁; 两组患者对治疗方案完全知情同意。

1.3.2 排除标准 最近有深静脉血栓形成的患者,凝血时间异常的患者包括血小板不在正常范围的患者; 脊柱微创手术如椎间盘镜、椎体成型术。

1.3.3 剔除标准 不符合纳入标准,或符合排除标准者; 病历记录不完整者。

入选164例老年患者,其中女性81例,男性83例;年龄61-88岁,平均69.9岁。其中颈椎前路椎体部分切除、Cage或钛网植骨融合钛板内固定24例,腰椎后路切开椎板减压神经根松解,椎弓根螺钉椎间隙植骨内固定123例,颈椎及胸椎后路椎板减压椎弓根螺钉内固定8例,单

纯腰椎椎板开窗椎间盘切除9例。

1.4 材料 Cage : cage均是美国Stryker 厂家,材质为钛合金;钛网植骨融合钛板是美国Depuy厂家提供,材质均是钛合金;椎弓根螺钉是常州市康辉医疗器械有限公司提供,材质均是钛合金植骨均是自体骨。

### 1.5 方法

1.5.1 患者分组 将行脊柱手术的患者根据术后是否应用低分子肝素钙分为2组,未应用低分子肝素钙组为对照组,低分子肝素钙组于脊柱术后12 h皮下注射低分子肝素钙(速碧林,上海鸿泰生物工程有限公司)0.4 mL(4 100 IU),第2天起,每天1次皮下注射低分子肝素钙0.4 mL(4 100 IU),注射时间至术后为7-14 d,平均9 d。所有患者术后切口处常规放置引流管,放置时间48-72 h,待术后切开引流流量< 50 mL时拔除引流管。颈椎前路手术患者术后2 d拔除引流管后即可戴颈部围颌下床行走;单纯腰椎后路开窗间盘摘除患者术后3-5 d即可戴腰围下床行走;腰椎后路椎板减压神经根松解椎间隙植骨融合内固定患者术后5-7 d戴腰围下床行走。

1.5.2 评估标准 彩色多普勒超声检查下肢肢体,如果有深静脉血栓,或未发现下肢有深静脉血栓形成但下肢肢体有轻微的临床症状或者有临床症状并且症状加重的均可定义为深静脉血栓形成。彩色多普勒超声检测深静脉血栓的诊断标准包括: 不能压闭深静脉管腔; 深静脉管腔表现为无回声或低回声; 深静脉血栓段无血液流动信号或仅探到微量血流信号; 无血流显示。对皮下注射低分子肝素钙的患者应观察有无出血迹象,如牙龈出血、黑色大便、咯血、鼻流血、尿血以及痔疮出血等情况。

1.6 主要观察指标 采用 ACL Futura全自动血凝分析仪(贝克曼公司生产)监测治疗前及治疗结束后次日血浆纤维蛋白原、切口引流量、凝血活酶时间、活化部分凝血活酶时间、凝血酶时间。

在手术前1 d彩色多普勒超声检测双侧下肢深静脉,脊柱术后1周再次行彩色多普勒超声检测双侧下肢深静脉,如果彩色多普勒超声检测双侧下肢深静脉显示静脉血栓,脊柱术后3个月再次行彩色多普勒超声检测发生静脉血栓的患肢。临床医师每日仔细观察双侧下肢是否具有深静脉血栓临床症状的表现,包括是否有双侧肢体或单侧肢体疼痛,及是否有双侧或者单侧腓肠肌压痛,是否有双侧

或者单侧下肢肢体皮肤颜色变化, 是否有双侧或者单侧下肢肢体静脉回流的障碍及皮温升高。

1.7 统计学分析 统计软件为SPSS 11.0, 低分子肝素钙组和对照组的数据比较, 进行统计学处理, 行卡方检验。P < 0.05为差异有显著性意义。

## 2 结果 Results

2.1 参与者数量分析 纳入患者164例, 分为2组, 按意向性处理分析, 全部进入结果分析。

2.2 两组基线资料分析 见表1; 两组患者分组流程图见图1。

表1 两组患者基线资料比较

Table 1 Comparison of the baseline data between two groups

项目	低分子肝素组(n=82)	对照组(n=82)	P
性别(男/女, n)	40/42	41/41	> 0.05
年龄( $\bar{x}\pm s$ , 岁)	61 $\pm$ 19.1	61 $\pm$ 17.7	> 0.05
手术部位(n)			
颈椎胸椎	16	16	> 0.05
腰椎	66	66	> 0.05

表注: 两组性别、年龄、手术部位比较, 差异无显著性意义。

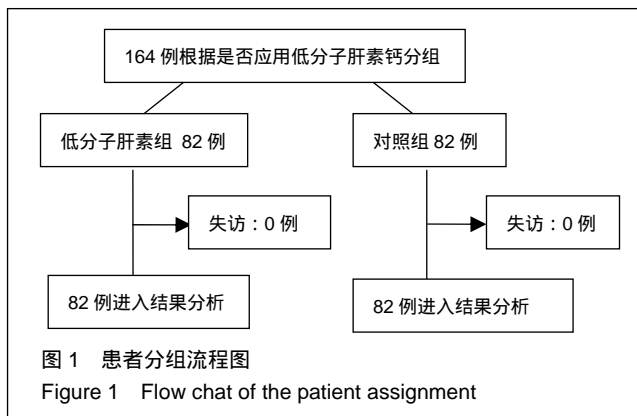


图1 患者分组流程图

Figure 1 Flow chat of the patient assignment

2.3 低分子肝素钙组治疗前后凝血功能及引流量变化 低分子肝素钙组治疗24 h后血浆凝血酶原时间、凝血酶时间、活化的部分凝血活酶时间延长, 纤维蛋白原浓度降低, 与治疗前比较差异有显著性意义(P < 0.05), 但均在正常范围内(见表2); 两组切口引流量相比作配对t 检验, 差异无显著性意义(P > 0.05, 表3)。

表2 低分子肝素钙组治疗前后凝血功能变化 ( $\bar{x}\pm s$ , n=82)

Table 2 Changes of coagulation function before and after treated with low-molecular-weight heparin

时间	凝血酶原时间(s)	凝血酶时间(s)	活化的部分凝血活酶时间(s)	纤维蛋白原(g/L)
治疗前	10.9 $\pm$ 0.57	13.27 $\pm$ 0.87	30.07 $\pm$ 2.54	3.27 $\pm$ 0.72
治疗后 24 h	12.7 $\pm$ 0.69 <sup>a</sup>	15.74 $\pm$ 0.79 <sup>a</sup>	32.99 $\pm$ 4.68 <sup>a</sup>	2.01 $\pm$ 0.59 <sup>a</sup>

表注: 与治疗前比较, <sup>a</sup>P < 0.05, 但均在正常范围内。

2.4 两组术后深静脉血栓发生的比较 对照组82例患者中, 4例(5%)出现下肢肿胀, 并在术后第1周行彩色多普勒超声检查发现有静脉血栓的形成, 2例深静脉血栓形成患者血栓发生的部位在小腿腓静脉, 2例深静脉血栓发生的部位是在腘静脉, 血栓形成未在股静脉和髂静脉发现, 这4例患者中, 男性2例, 女性2例, 年龄范围67-88岁, 平均年龄为71.7岁, 只有1例有轻微的临床症状, 无患者死亡。低分子肝素钙组患者中脊柱术后未出现肢体压痛及肿胀, 彩色多普勒超声检查未发现下肢静脉血栓的形成。对照组与低分子肝素钙组相比, 差异有显著性意义(P < 0.05, 见表4)。

表3 两组患者切口引流量的比较

( $\bar{x}\pm s$ , n=82, mL)

Table 3 Comparison of the drainage volume between two groups

组别	切口引流量
低分子肝素组	203.2 $\pm$ 59.0 <sup>a</sup>
对照组	190.8 $\pm$ 61.3

表注: 与对照组比较, <sup>a</sup>P > 0.05。

表4 两组患者术后深静脉血栓发生的比较 (%)

Table 4 Comparison of the incidence of deep vein thrombosis between two groups

组别	腓静脉血栓发生的例数(n)	腘静脉血栓发生的例数(n)	合计(n/%)
低分子肝素组	0 <sup>a</sup>	0 <sup>a</sup>	0 <sup>a</sup>
对照组	2	2	4/5

表注: 与对照组比较, <sup>a</sup>P < 0.05。

2.5 并发症 治疗组中无并发现黑便、咯血、鼻出血及牙龈出血等并发症。

## 3 讨论 Discussion

脊柱脊髓损伤患者长期卧床及老年人脊柱手术后卧床极易导致深静脉血栓形成的发生, 但常常被临床脊柱外科医师忽视, 目前, 已经进入老年人社会, 老年脊柱患者日益增多, 老年人脊柱手术在临床手术中非常普及, 老年人术后卧床时间长, 同时很多老年患者伴有心血管疾病, 由于老年人具有血流缓慢、血管动脉粥样硬化及血液黏稠度高的特点, 老年人脊柱术后更容易发生深静脉血栓, 深静脉血栓继而引发肺栓塞的风险明显增加, 预防老年人脊柱术后深静脉血栓是十分重要的。

脊柱手术静脉血栓栓塞的首次描述是学者Virchow 于1856年报道, 他首次描述并提出血栓形成的基本要素, 即Virchow三联征: 血流流速缓慢, 损伤的血管壁, 血液成分出现变化(血液高凝状态)。全身麻醉、身体某部位感染、年龄较高、高脂血症、有深静脉血栓病史、心房颤动及心血管疾病史是脊柱手术术后深静脉血栓形成发生的高风险危险因素<sup>[10-14]</sup>, 身体肥胖、合并内分泌疾病、凝血功

能不正常、异体输血、脊柱手术后卧床时间长等因素可导致脊柱手术后深静脉形成的发生率明显增高<sup>[5]</sup>。

脊柱手术后深静脉血栓形成的发生可能还与以下其他因素相关：脊柱手术前合并下肢运动障碍；脊柱手术中长时间俯卧位，术中体位压迫髂静脉或股静脉；脊柱手术内固定物包括椎弓根螺钉与椎间融合器刺激周围血管；术中导致神经损伤或术中牵拉刺激植物神经系统导致下肢静脉失去肌肉泵作用和血管舒缩反射，使血液循环系统血流缓慢、外周静脉扩张；手术期间长时间卧床。

不同种脊柱疾病及不同手术方式对脊柱手术后深静脉血栓的发生率也有影响。Cheng等<sup>[15]</sup>作者对87篇不同种脊柱疾病手术后发生深静脉血栓的相关文献进行回顾性分析，研究结果发现脊柱术后未皮下注射或口服抗凝药物的患者中，脊柱疾病畸形矫正手术后深静脉血栓发生率为5.3%，脊柱椎体骨折外伤手术后深静脉血栓发生率为6%，深静脉血栓的发生率要高于脊柱退行性疾病手术(2.3%)。Audibert等<sup>[16]</sup>学者报道脊柱手术范围在2个节段以内的单纯椎板开窗椎间盘摘除或半椎板及全椎板切除术后深静脉血栓的发生率低于1%。脊柱疾病手术值骨融合和扩大椎板切除术后深静脉血栓的发生率分别为0.3%和2.2%，脊柱疾病导致脊髓损伤患者术后深静脉血栓栓塞的发生率明显增加，国内有许多学者研究认为，不同原因所导致的脊髓损伤可使机体的凝血系统激活，导致血液系统高凝状态，脊髓损伤的血液数小时即可处于高凝状态，能持续三四天<sup>[17-21]</sup>。国外有学者研究发现，单纯脊柱椎体骨折和脊髓损伤发生深静脉血栓的风险明显增加，分别增加2倍和3倍<sup>[22-32]</sup>。

不同脊柱疾病手术患者围手术期深静脉血栓的预防目前最常用的措施是术后化学抗凝。化学抗凝最长用、最安全的药物是低分子肝素钙。低分子肝素钙化学成分是肝素类，是低分子量肝素，机体生物利用度大约是98%，低分子肝素钙注射后，它的半衰期为8-10 h，可重复注射，低分子肝素钙不仅具有高比例的抗凝血因子Xa活性，同时也具有较低的抗凝血因子a或抗凝血酶活性。低分子肝素钙不仅能促使血管内皮细胞释放纤维蛋白溶解酶原激活剂，同时能使优球蛋白溶解时间缩短，抗栓作用能力明显增加，低分子肝素钙能内皮细胞抗血栓作用增强，但是不干扰血管内皮细胞其他功能<sup>[33-43]</sup>，低分子肝素钙不仅应用于预防血管血栓栓塞性疾病，同时还具有血液稀释作用。低分子肝素钙与普通肝素相比，低分子肝素钙的抗凝、抗栓作用明显增强，但是低分子肝素钙无明显的出血副作用，它的半衰期长，可皮下注射易于操作等优点。

结果发现，发现低分子肝素钙组治疗24 h后凝血活酶时间、凝血酶时间、活化部分凝血活酶时间轻度延长，纤维蛋白原浓度降低，与治疗前比较差异有显著性意义( $P < 0.05$ )，但均在正常范围内；两组切口引流量相比差异无统计学意义；低分子肝素钙组术后无下肢肢体肿胀，

彩色多普勒超声检测未发现下肢有明显深静脉血栓；对照组未皮下注射低分子肝素钙组患者，4(4.9%)例出现下肢肿胀，并在术后第1周行彩色多普勒超声检查发现有静脉血栓，深静脉血栓发生的部位2例在小腿腓静脉，2例是在腓静脉，这4例患者中，均是老年患者，是静脉血栓形成的高风险患者，平均年龄为71.7年，两组深静脉血栓发生例数相比差异有显著性意义( $P < 0.05$ )。

临床检测深静脉血栓最常见的是彩色多普勒超声。超声于1982年第一次被用于深静脉血栓的诊断，以后渐渐被发展成为诊断深静脉血栓的标准。彩色多普勒超声可评价静脉血管内的血流。也可以评价血栓后静脉是否通畅，彩色多普勒超声检测范围包括腹股沟韧带末端腓外静脉、股总静脉及小腿肌间静脉。彩色多普勒超声用于下肢静脉血栓的诊断，同时又可评估临床治疗的效果，是诊断下肢静脉血栓简单有效的方法<sup>[10]</sup>，因此本临床研究常规行下肢血管彩色多普勒超声检查。

脊柱疾病手术后应用抗凝药物治疗在临床上仍存在争议，抗凝药物可引起椎管内出血，出血渗血形成血肿，血肿压迫脊髓及神经导致下肢的瘫痪。Green等<sup>[44-54]</sup>学者报道，对于脊柱疾病术后皮下注射低分子量肝素钙速碧林可有效预防脊柱疾病术后下肢深静脉血栓形成，术后患者无血栓形成，也未发现椎管血肿形成。Deep等<sup>[55-65]</sup>学者报道了130例不同种疾病导致脊髓损伤后连续皮下注射低分子量肝素钙速碧林的患者，只有2例表现有临床症状的深静脉血栓，致命的肺栓塞和椎管内出血并发症并没有出现。本研究发现，脊柱疾病术后皮下注射低分子肝素钙组无并发出现黑便、咯血、椎管内出血、鼻出血及牙龈出血等并发症。

不同种脊柱疾病术后深静脉血栓形成具有隐匿性，同时脊柱疾病患者中有很多是老年患者，具有容易发生深静脉血栓形成的危险因素，临床医师应该高度重视，脊柱疾病手术后应该应用弹力袜，熟手应用下肢加压充气装置，术前有静脉血栓患者应该术前置入下腔静脉滤器，术后物理抗凝与化学药物抗凝均是有效安全预防脊柱疾病术后深静脉血栓形成的有效措施。目前临床的预防措施皮下注射低分子肝素钙在脊柱疾病手术术后具有较好的有效性和安全性。

研究结果提示，低分子肝素钙可有效地降低深静脉血栓形成的风险。因此，对于具有深静脉高危因素的患者，在脊柱术后主张采用低分子量肝素钙(速碧林)进行预防性治疗。至于是否作为临床常规治疗方法有待进一步研究。

**作者贡献：**设计者为杨利勇和马海港、实施者为李振，早东阳，张继、评估者杨利勇和马海港。

**利益冲突：**所有作者共同认可文章无相关利益冲突。

**伦理问题：**临床试验研究的实施符合《赫尔辛基宣言》和医院对人体研究的相关伦理要求。文章的撰写与编辑修改后文章遵守了《观察性临床研究报告指南》(STROBE指南)。参与实验的患病个体及其

家属为自愿参加, 所有供者、受者均对实验过程完全知情同意, 在充分了解本治疗方案的前提下签署“知情同意书”

**文章查重:** 文章出版前已经过 CNKI 反剽窃文献检测系统进行 3 次查重。

**文章外审:** 文章经国内小同行外审专家双盲外审, 符合本刊发稿宗旨。

**作者声明:** 第一作者对研究和撰写的论文中出现的不良行为承担责任。论文中涉及的原始图片、数据(包括计算机数据库)记录及样本已按照有关规定保存、分享和销毁, 可接受核查。

**文章版权:** 文章出版前杂志已与全体作者授权人签署了版权相关协议。

**开放获取声明:** 这是一篇开放获取文章, 文章出版前杂志已与全体作者授权人签署了版权相关协议。根据《知识共享许可协议》“署名-非商业性使用-相同方式共享3.0”条款, 在合理引用的情况下, 允许他人以非商业性目的基于原文内容编辑、调整和扩展, 同时允许任何用户阅读、下载、拷贝、传递、打印、检索、超级链接该文献, 并为之建立索引, 用作软件的输入数据或其它任何合法用途。

#### 4 参考文献 References

- [1] Giuntini C, Di Ricco G, Marini C, et al. Pulmonary embolism: epidemiology, pathophysiology, diagnosis, and management. *Chest*.1995;107(1 Suppl): 3-9.
- [2] Kiluk IE, Krajewska A, Kosacka U, et al. manifestations of pulmonary embolism in younger compared to older patients: Clinical presentation, prediction rules and long-term outcomes. *Adv Med Sci*.2017;62(2):254-258.
- [3] Sobreira ML, Rogatto SR, Dos Santos RM, et al.An Unexpectedly High rate of Thrombophilia Disorders in Patients with Superficial Vein Thrombosis of the Lower Extremities. *Ann Vasc Surg*. 2017;10(16)30897-30894.
- [4] Bahloul M, Chelly H, Regaieg K, et al. Pulmonary embolism following severe traumatic brain injury: incidence, risk factors and impact outcome. *Intensive Care Med*.2017;11(5):897-893.
- [5] Wang CJ, Wang JW, Chen LM, et al. Deep vein thrombosis after total knee arthroplasty. *J Formos Med Assoc*.2000;99:848-853.
- [6] Weinberg DS, Hedges BZ, Belding JE, et al.Risk factors for pulmonary complication following operative fixation of spine fractures. *Spine J*.2017;8(17):30199-30197.
- [7] Cook AD, Gross BW, Osler TM, et al.Vena Cava Filter Use in Trauma and Rates of Pulmonary Embolism, 2003-2015. *JAMA Surg*.2017;10(15):199-203.
- [8] Saigal D, Ganjoo P, Tatarway M, et al.Acute pulmonary edema and thrombocytopenia following venous air embolism during sitting position neurosurgery. *Asian J Neurosurg*.2017;12(2): 214-216.
- [9] Leon L, Rodriguez H, Tawk RG, et al. The prophylactic use of inferior vena cava filters in patients undergoing high-risk spinal surgery. *Ann Vasc Surg*.2005;19(3):442-447.
- [10] Zaw HM, Osborne IC, Pettit PN, et al. Risk factors for venous thromboembolism in orthopedic surgery. *Isr Med Assoc J*. 2002; 4(11):1040-1042.
- [11] Chu JN, Maselli J, Auerbach AD, et al.The risk of venous thromboembolism with aspirin compared to anticoagulants after hip and knee arthroplasty. *Thromb Res*. 2017;12(10): 155:65-71.
- [12] Kim S, Ahn H, Shin SA, et al.Trends of thromboprophylaxis and complications after major lower limb orthopaedic surgeries in Korea: National Health Insurance Claim Data. *Thromb Res*.2017;26(4):48-52.
- [13] Hwang HG, Koo SM, Uh ST, et al.The Perioperative Management of Antithrombotic Therapies Using Enoxaparin. *J Korean Med Sci*.2017; 32(6):942-947.
- [14] Marrochi LCR. Prophylaxis of Venous Thromboembolism in Home Care: An Integrative Review. *Home Healthc Now*.2017; 35(5):268-276.
- [15] Cheng JS, Arnold PM, Anderson PA, et al. Anticoagulation risk in spine surgery. *Spine*. 2010;35(9 Suppl):117-124.
- [16] Audibert G, Faillot T, Vergnes MC, et al. Thromboprophylaxis in elective spinal and spinal cord surgery. *Ann Fr Anesth Reanim*. 2005;24(8): 928-934.
- [17] 许建强, 张庆俊. 脊髓损伤后的高凝状态[J]. *中国脊柱脊髓杂志*, 2002, 12(6):422- 423 .
- [18] Nagamalesh UM, Prakash VS, Naidu KC, et al. Acute pulmonary thromboembolism: Epidemiology, predictors, and long-term outcome-A single center experience. *Indian Heart J*. 2017;69(2):160-164.
- [19] Barco S, Corti M, Trincherio A, et al. Survival and recurrent venous thromboembolism in patients with first proximal or isolated distal deep vein thrombosis and no pulmonary embolism. *J Thromb Haemost*.2017;25(5)145-157.
- [20] Landisch RM, Hanson SJ, Cassidy LD, et al. Evaluation of guidelines for injured children at high risk for venous thromboembolism: A prospective observational study. *J Trauma Acute Care Surg*.2017;82(5):836-844.
- [21] Ahmad J, Lynch MK, Maltenfort M, et al.Incidence and Risk Factors of Venous Thromboembolism After Orthopaedic Foot and Ankle Surgery. *Foot Ankle Spec*.2017;17(4):834-841.
- [22] Velmahos GC, Arroyo H, Ramicone E, et al. Timing of fracture fixation in blunt trauma patients with severe head injuries. *Am J Surg*.1998;176(4):324-329.
- [23] Roberts SH, Lawrence SM. CE: Venous Thromboembolism: Updated Management Guidelines. *Am J Nurs*.2017;117(5):38-47.
- [24] Mitsunaga MM, Kogachi S, Yoon HC, et al.Risk of Venous Thromboembolism after a Single Normal Proximal Lower Extremity Venous Ultrasound. *Perm J*. 2017;21(5):38-47.
- [25] 王学文, 王振义. 抗凝治疗的进展[J]. *国外医学输血及血液学分册*, 1993, 16(1):4.
- [26] Lim S, Edelstein AI, Patel AA, et al. Risk factors for postoperative infections following single level lumbar fusion surgery. *Spine (Phila Pa 1976)*. 2014;40:1022-1032.
- [27] Chahoud J, Kanafani Z, Kanj SS. Surgical site infections following spine surgery: eliminating the controversies in the diagnosis. *Front Med(Lausanne)*. 2014;1:7.
- [28] Chiang HY, Herwaldt LA, Blevins AE, et al. Effectiveness of local vancomycin powder to decrease surgical site infections: a meta-analysis. *Spine J*. 2014;14:397-407.
- [29] Srinivasan D, La Marca F, Than KD, et al. Perioperative characteristics and complications in obese patients undergoing anterior cervical fusion surgery. *J Clin Neurosci*. 2014;21:1159-1162.
- [30] Tetreault L, Nouri A, Singh A, et al. An assessment of the key predictors of perioperative complications in patients with cervical spondylotic myelopathy undergoing surgical treatment: results from a survey of 916 AO Spine International Members. *World Neurosurg*. 2015;83:679-690.
- [31] Rihn JA, Lee JY, Ward WT. Infection after the surgical treatment of adolescent idiopathic scoliosis: evaluation of the diagnosis, treatment, and impact on clinical outcomes. *Spine*. 2008;33: 289-294.

- [32] Kanafani ZA, Dakdouki GK, El-Dbouni O, et al. Surgical site infections following spinal surgery at a tertiary care center in Lebanon: incidence, microbiology, and risk factors. *Scand J Infect Dis.* 2006;38:589-592.
- [33] Sasso RC, Garrido BJ. Postoperative spinal wound infections. *J Am Acad Orthop Surg.* 2008;16:330-337.
- [34] An HS, Seldomridge JA. Spinal infections: diagnostic tests and imaging studies. *Clin Orthop Relat Res.* 2006;444:27-33.
- [35] Pull ter Gunne AF, Mohamed AS, Skolasky RL, et al. The presentation, incidence, etiology, and treatment of surgical site infections after spinal surgery. *Spine.* 2010;35:1323-1328.
- [36] Enoch DA, Cargill JS, Laing R. Value of CT-guided biopsy in the diagnosis of septic discitis. *J Clin Pathol.* 2008;6:750-753.
- [37] Chaudhary SB, Vives MJ, Basra SK. Postoperative spinal wound infections and postprocedural discitis. *J Spinal Cord Med.* 2007;30:441-451.
- [38] Mok JM, Guillaume TJ, Talu U, et al. Clinical outcome of deep wound infection after instrumented posterior spinal fusion: a matched cohort analysis. *Spine.* 2009;34:578-583.
- [39] Collins I, Wilson-MacDonald J, Chami G, et al. The diagnosis and management of infection following instrumented spinal fusion. *Eur Spine J.* 2008;17:445-450.
- [40] Mehbod AA, Ogilvie JW, Pinto MR, et al. Postoperative deep infections in adults after spinal fusion: management with vacuum-assisted wound closure. *J Spinal Disord Tech.* 2005;18:14-17.
- [41] Akins PT, Harris J, Alvarez JL, et al. Risk factors associated with 30-day readmissions after instrumented spine surgery in 14,939 patients. *Spine (Phila Pa 1976).* 2015;40:1022-1032.
- [42] Bydon M, Macki M, De la Garza-Ramos R, et al. Smoking as an independent predictor of reoperation after lumbar laminectomy: a study of 500 cases. *J Neurosurg Spine.* 2015;22:288-293.
- [43] Lim S, Edelstein AI, Patel AA, et al. Risk factors for postoperative infections following single level lumbar fusion surgery. *Spine (Phila Pa 1976).* 2014;40:1022-1032.
- [44] GREEN D, IEE M Y, IIM A C, et al. Prevention of thromboembolism after spinal cord injury using low molecular weight heparin. *Ann Internal Med.* 1990; 113(8):571-574 .
- [45] Hill BW, Emohare O, Song B, et al. The use of vancomycin powder reduces surgical reoperation in posterior instrumented and noninstrumented spinal surgery. *Acta neurochirurgica.* 2014;156:749-754.
- [46] Theologis AA, Demirkiran G, Callahan M, et al. Local intrawound vancomycin powder decreases the risk of surgical site infections in complex adult deformity reconstruction: a cost analysis. *Spine.* 2014;39:1875-1880.
- [47] Martin JR, Adogwa O, Brown CR, et al. Experience with intrawound vancomycin powder for spinal deformity surgery. *Spine.* 2014;39:177-184.
- [48] Armaghani SJ, Menge TJ, Lovejoy SA, et al. Safety of topical vancomycin for pediatric spinal deformity: nontoxic serum levels with suprathreshold drain levels. *Spine.* 2014;39:1683-1687.
- [49] Rayes M, Colen CB, Bahqat DA, et al. Safety of instrumentation in patients with spinal infection. *J Neurosurg Spine.* 2010;12: 647-659.
- [50] Sierra-Hoffman M, Jinadatha C, Carpenter JL, et al. MD-Postoperative Instrumented Spine Infections:A Retrospective Review. *South Med J.* 2010;1(103):25-30.
- [51] Turnbull F. Postoperative inflammatory disease of lumbar discs. *J Neurosurg.* 1953;10:469-473.
- [52] Liu X, Wang Y, Qiu G, et al. A systematic review with meta-analysis of posterior interbody fusion versus posterolateral fusion in lumbar spondylolisthesis. *Eur Spine J.* 2014;23:43-56.
- [53] Maruo K, Berven SH. Outcome and treatment of postoperative spine surgical site infections: predictors of treatment success and failure. *J Orthop Sci.* 2014;19: 398-404.
- [54] Calvert G, May LA, Theiss S. Use of permanently placed metal expandable cages for vertebral body reconstruction in the surgical treatment of spondylodiscitis. *Orthopedics.* 2014;37:e536-542.
- [55] Deep K, Jigajinni MV, McLean AN, et al. Prophylaxis of thromboembolism in spinal injuries-results of enoxaparin used in 276 patients. *Spinal Cord.* 2001;39(2):88-91.
- [56] Chiang HY, Herwaldt LA, Blevins AE, et al. Effectiveness of local vancomycin powder to decrease surgical site infections: a meta-analysis. *Spine J.* 2014;14(3):397-407.
- [57] Tomov M, Mitsunaga L, Durbin-Johnson B, et al. Reducing surgical site infection in spinal surgery with betadine irrigation and intrawound vancomycin powder. *Spine.* 2015;40:491-499.
- [58] Ghobrial GM, Thakkar V, Andrews E, et al. Intraoperative vancomycin use in spinal surgery: single institution experience and microbial trends. *Spine.* 2014;39:550-555.
- [59] Bakhsheshian J, Dahdaleh NS, Lam SK, et al. The use of vancomycin powder in modern spine surgery: systematic review and meta-analysis of the clinical evidence. *World Neurosurgery.* 2015;83:816-823.
- [60] Hill BW, Emohare O, Song B, et al. The use of vancomycin powder reduces surgical reoperation in posterior instrumented and noninstrumented spinal surgery. *Acta Neurochirurgica.* 2014;156:749-754.
- [61] Theologis AA, Demirkiran G, Callahan M, et al. Local intrawound vancomycin powder decreases the risk of surgical site infections in complex adult deformity reconstruction: a cost analysis. *Spine.* 2014;39:1875-1880.
- [62] Martin JR, Adogwa O, Brown CR, et al. Experience with intrawound vancomycin powder for spinal deformity surgery. *Spine.* 2014;39:177-184.
- [63] Armaghani SJ, Menge TJ, Lovejoy SA, et al. Safety of topical vancomycin for pediatric spinal deformity: nontoxic serum levels with suprathreshold drain levels. *Spine.* 2014;39: 1683-1687.
- [64] Eder C, Schenk S, Trifinopoulos J, et al. Does intrawound application of vancomycin influence bone healing in spinal surgery? *Eur Spine J.* 2016;25(4):1021-1028.
- [65] Zebala LP, Chuntarapas T, Kelly MP, et al. Intrawound vancomycin powder eradicates surgical wound contamination: an in vivo rabbit study. *J Bone Joint Surg.* 2014;96:46-51.