推广应用的新措施。

【参考文献】

[1] 曾萍,曾华松.过敏性紫癜的诊断与治疗[J].实用儿科临床杂志,2010,25(9):625-628.

[2] 赵晶,何洁,潘兴华. 异体骨髓间充质干细胞治疗系统性红斑狼疮的护理[J]. 解放军护理杂志,2012,7(236):55-56.

[3] 钟英超. 紫癜性肾炎激素治疗联合 MMF 的安全性分析及临床效果评价[J]. 中国医学工程,2015,1(23)50-51.

[4] 樊忠民, 傅元凤, 夏正坤, 等. 霉酚酸酯联合激素治疗儿童紫癜性肾炎的临床研究[J]. 东南大学学报(医学版), 2013(4): 404-408.

[5] 汪珊. 霉酚酸酯治疗过敏性紫癜性肾炎疗效观察[J]. 中国医药指南,2011,9(31):359-360.

(收稿日期:2018-11-17)

以缺铁性贫血为首发的自身免疫性胃炎 1 例

刘　欣,崔京京,郭亚平,梁　颖,王　芊,李伟皓,安洪明

[关键词] 自身免疫性胃炎;抗胃壁细胞抗体;贫血;首发

中图分类号 R 573.3　**文献标识码** B

文章编号 1004-0188(2019)08-0905-02

doi:10.3969/j.issn.1004-0188.2019.08.036

病例 女,41 岁,因周身乏力 6 个月,加重 1 个月,入住保定市第一中心医院。患者于 6 个月前无明显诱因出现周身乏力,无呕血、黑便,未特殊关注,1 个月前乏力症状加重,遂就诊于当地医院,查血常规示:Hb 68 g/L↓,WBC 6.56×10^9/L,PLT 231×10^9/L。为求进一步诊治入住我院。患者自发病以来,精神、睡眠欠佳,进食差,大小便正常,体重无明显改变。既往体健。查体:贫血貌,全身皮肤苍白,结膜、甲床苍白,未见出血点及瘀斑;双肺呼吸音粗,肠鸣音弱。实验室检查:WBC 6.72×10^9/L,RBC 4.64×10^{12}/L,Hb 71 g/L↓,HCT 29.3%↓,MCV 63.1 fl↓,MCHC 242 g/L↓,PLT 246×10^9/L。铁蛋白 7.86 ng/ml↓,叶酸 12.52 ng /ml,维生素 B_{12} 509.9 pg/ml,血清铁 2.4 mol/L↓,总铁结合力 87.5 mol/L↑,转铁蛋白 3.72 g/L,转铁蛋白饱和度 2.74%↓;胃泌素 -17 (G-17)60.73 pmol/L↑,胃蛋白酶原Ⅰ(PGⅠ)48.04 ng/ml↓,胃蛋白酶原Ⅱ(PGⅡ)21.83 ng/ml↑,PGⅠ/PGⅡ2.2↓;抗胃壁细胞抗体(PCA)+++,抗内因子抗体(AIFA)++;骨髓涂片示缺铁性贫血。胸腹部 CT 平扫示右肺下叶索条,脾大;胃镜检查示非萎缩性胃炎,胃底、胃窦多发息肉,十二直肠球炎(图 1);病理活组织检查示(胃底大弯)增生性息肉(图 2);慢性非萎缩性胃炎伴幽门螺杆菌感染。

患者临床诊断为自身免疫性胃炎;幽门螺杆菌感染;缺铁性贫血。给予补充铁剂,铋剂四联治疗根治幽门螺杆菌感染,荆花胃康胶丸等保护胃黏膜,治疗 2 w 后,效果良好,好转出院。

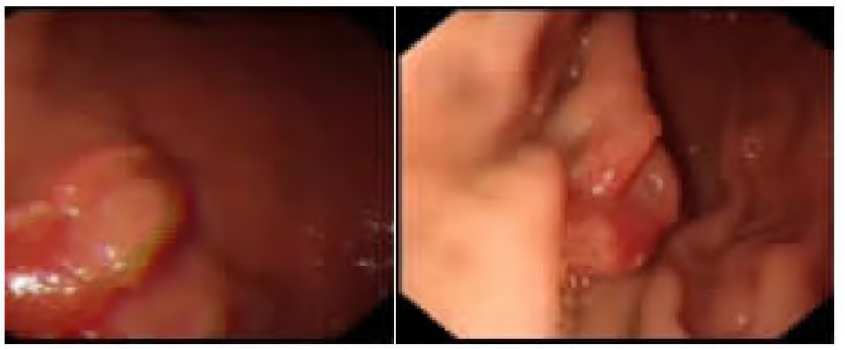

图 1　胃镜检查示非萎缩性胃炎,胃底、胃窦多发息肉

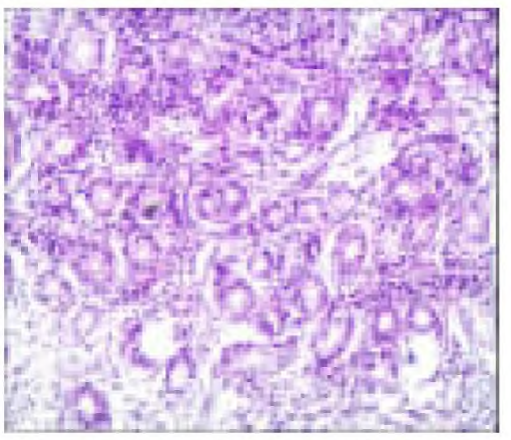

图 2　病理活组织检查示(胃底大弯)增生性息肉(HE,×100)

讨论 自身免疫性胃炎(AIG)是由 $CD4^+$T 细胞介导的自身免疫性消化道疾病,亚洲比欧美发病率低,但我国并不少见[1]。AIG 免疫学特点为患者体内产生针对胃组织不同组分的自身抗体,包括 PCA、AIFA 等,可造成胃酸分泌下降,维生素 B_{12} 吸收障碍[2]。PCA 和 AIFA 是 AIG 的特异性血清学标志物,具有重要的诊断价值[3]。临床诊疗过程中,临床医生通常重点关注 AIG 导致的巨幼细胞贫血、恶性贫血等,而对于缺铁性贫血很难与 AIG 联系起来。

PCA 是自身抗体家族的重要成员,是机体免疫系统功能紊乱,针对胃壁细胞表面的 H^+/ K^+-ATP 酶和胃泌素受体产生的一类免疫球蛋白,其可使胃壁细胞所处于的胃体、胃底部的黏膜受损而萎缩,腺体减少,进而功能下降。胃壁细胞受损后,分泌胃酸减少,不能将食物中的 Fe^{3+}还原为 Fe^{2+},影响 Fe^{2+}的吸收,引起缺铁性贫血。随着胃壁细胞受损加重,内因子分泌减少,维生素 B_{12} 吸收障碍,而引发巨幼细胞贫血,甚至口服药物治疗效果不佳而发生恶性贫血。Gerenova 等[4]研究发现,PCA 阳性的小细胞性贫血提示未确诊的 AIG,推断小细胞性贫血极大可能是 AIG 的早期表现。如本例 PCA+++、AIFA++,推断其处于自身免疫性

基金项目:河北省卫健委重点研究室支撑项目(冀中医药[2014]28-14)

作者单位:071000 河北 保定,保定市第一中心医院检验科(刘　欣,崔京京,郭亚平),全科医学科(安洪明);承德医学院研究生院临床医学系(梁　颖);陆军 82 集团军医院检验科(王　芊);河北医科大学第二医院特检科(李伟皓)

通信作者:郭亚平,电话:18617789228;E-mail:15903126670@126.com

万方数据

胃炎的早期,血清 Fe 减少,出现缺铁性贫血。本例虽然已产生 AIFA,使维生素 B_{12} 吸收障碍,但人体内储存的维生素 B_{12} 可供 4~5 年的使用,所以,患者的血清维生素 B_{12} 含量正常。给予患者铁剂治疗,补充的是 Fe^{2+},可以直接被人体吸收,因此,治疗 5 d 就有显著疗效。

胃体的萎缩导致壁细胞和主细胞减少, 胃酸分泌下降,胃窦 G 细胞反馈增生,分泌胃泌素 -17(G-17),而 G-17 具有上皮营养作用,使上皮增生,甚至出现增生性或炎症性息肉。因此,血清 PG 和 G-17 水平有助于判断有无胃黏膜萎缩及萎缩部位。本例 G-17 增高,PGⅠ下降,PGⅠ/PGⅡ显著降低,证明患者的确存在胃体的萎缩,而且高水平胃泌素的刺激下,患者出现了增生性息肉。胃黏膜的萎缩是一个渐进的过程[5],本例尚未发展到萎缩性胃炎的症状典型期,所以其内镜表现为非萎缩性胃炎。

本例的诊断得益于实验室检测指标的支持,这些指标早于内镜和病理检查,对 AIG 有早期诊断价值。在此基础上,笔者对患者进行早期治疗,对减缓病情进展有很好的防治意义。本病例提示,临床遇到不明原因的缺铁性贫血,应及早检测 PCA 和 AIFA 等自身抗体及 G-17 和胃蛋白酶原等指标,以期对 AIG 做出早期诊断。

【参考文献】

[1] 田珂,王晶桐.自身免疫性胃炎诊治进展[J]. 胃肠病学,2010,9:515-517.

[2] 田珂,刘玉兰.自身免疫性胃炎的临床特点[J].中华消化杂志,2013,33(1):28-32.

[3] 李军祥,陈誼,吕宾,等. 慢性萎缩性胃炎中西医结合诊疗共识意见(2017 年)[J]. 中国中西医结合消化杂志,2018,2:121-131.

[4] Gerenova JB, Manolova IM, Tzoneva VI. Clinical significance of autoantibodies to parietal cells in patients with autoimmune thyroid diseases [J]. Folia Med (Plovdiv), 2013, 55(2): 26-32.

[5] Torbenson M , Abraham SC , Boitnott J , et al. Autoimmune gastritis: distinct histological and immunohistochemical findings before complete loss of oxyntic glands [J]. Mod Pathol, 2002, 15 (2):102-109.

(收稿日期:2019-05-15)

抗胃壁细胞抗体阳性致四肢麻木进行性加重 1 例

梁　颖,郭亚平,崔京京,刘　欣,宋文杰,李　欣

[关键词] 抗胃壁细胞抗体;麻木;周围神经损伤
中图分类号　R 573.3　　文献标识码　B
文章编号　1004-0188(2019)08-0906-02
doi:10.3969/j.issn.1004-0188.2019.08.037

病例　女,63 岁,因四肢麻木进行性加重 7 个月收入院。患者入院前 7 个月自觉四肢麻木,症状逐渐加重。既往高血压病史 4 年,平素口服马来酸依那普利治疗,未规律监测血压;胃炎病史 2 年,未用药治疗。体格检查:血压 140/90 mmHg,四肢末梢型感觉减退,余正常。实验室检查:钾离子 3.75 mmol/L,钠离子 135 mmol/L,氯离子 99 mmol/L,同型半胱氨酸 35 mol/L↑,维生素 B_{12} 165 pg/ml↓;肿瘤标志物:甲胎蛋白 5.35 ng/ml,癌胚抗原 2.1 ng/ml;血常规、尿常规、肝功、肾功、血糖、血脂、钙磷镁等均在正常范围。超声示双下肢动脉内膜损害伴多发斑块形成,双下肢深静脉未见异常;经颅多普勒:颅内所见脑动脉符合硬化血流频谱改变; 磁共振示颈椎退行性变,C4/5 椎间盘突出,黄韧带增厚;头颅 MRI、MRA 扫描未见异常;肌电图未见异常。考虑周围神经损伤,予以口服维生素 B_{12} 营养神经治疗,效果不显著,患者麻木症状未见好转,提请全院会诊。考虑是否存在免疫性疾病,建议检测自身抗体,结果抗胃壁细胞抗体阳性(++)。因此,考虑该患者为维生素 B_{12} 吸收障碍,给予肌肉注射维生素 B_{12} 治疗 1 w,麻木症状较前好转,遂出院,定期复诊。

讨论　抗胃壁细胞抗体(PCA)是自身抗体家族的重要成员,是机体免疫系统功能紊乱,针对胃壁细胞表面的 H^+/K^+-ATP 酶和胃泌素受体产生的一类免疫球蛋白。一旦生成,随着量的不断增加,对胃壁细胞及其功能具有渐进性的损害。该抗体生成后作用于胃壁细胞,使盐酸、内因子分泌减少,维生素 B_{12} 等多种营养物质吸收障碍,引起消化不良、贫血、胃炎、麻木无力、血压升高等多种临床病症[1-3]。

本例为老年女性, 以末梢型感觉减退为主要症状,既往高血压、胃炎病史,体格检查有周围神经损害的体征,但钾离子正常,故不考虑由低钾血症引起的肢体麻木;磁共振示脊髓正常,诊断脊髓亚急性联合变性证据不足。综合考虑该患者为周围神经损害, 予以口服维生素 B_{12} 治疗,效果不显著。全院会诊后考虑是否存在免疫性疾病,建议检测自身抗体,结果抗胃壁细胞抗体阳性。于是更改治疗方案为肌肉注射,1 w 后麻木症状明显好转。一方面是因为该患者有胃炎病史,影响维生素 B_{12} 的吸收;另一方面是因为 PCA 抑制含有内因子成分胃酸的分泌, 并可引起胃腺体萎缩加剧内因子分泌的不足,所以,抗胃壁细胞抗体阳性的患者经胃肠道补充维生素 B_{12} 是无效的,需要肌肉注射维生素 B_{12} 进行治疗[4]。该患者虽已经出现麻木症状,但肌电图未显示异常改变。有研究显示,维生素 B_{12} 缺乏时可出现亚临床的神经电生理异常,并且维生素 B_{12} 缺乏者可合并多种慢性疾病,包括缺血性脑血管病 (脑梗死

基金项目:河北省中医药重点研究室项目(冀中医药[2014]28-14)
作者单位:067000 河北 承德,承德医学院研究生院临床医学系(梁　颖,李　欣);保定市第一中心医院检验科(郭亚平,崔京京,刘　欣,宋文杰)
通信作者:郭亚平;E-mail:15903126670@126.com

万方数据